Szakvélemény

Készítette:

Dr. Gál János PhD., Dipl. ECZM

2014

Dr. Sichtnik László kérésére, 2014. január 31.-én Dr. Csikó György által a SzIE-ÁOTK, Gyógyszertani és Méregtani Tanszékének állatházában vizsgálatba vont, 18 kifejlett, konvencionális státuszú, hím egér diagnosztikai boncolását követően Dr. Gál János SzIE-ÁOTK, Egzotikus Állat- és Vadegészségügyi Tanszékén kórszövettani vizsgálatot végzett.

A vizsgálatba vont egerek, hatályos állatvédelmi szabályok megtartása mellett elvégzett eutanáziáját követően boncolásra kerültek. A boncolás után a lépből, a májból, a veséből, a vékonybélből, a szívből és a tüdőből kis darabkák 8%-os formaldehid oldatban fixálódtak. A rögzítést és paraffinba ágyazást követően 3-4 µm-es metszetek kerültek metszésre, majd tárgylemezre rögzítést követően hematoxilin-eozin festésre. A fedésüket követően mikroszkópos vizsgálat történt. A vizsgálat eredményét az 1. táblázat tartalmazza.

Sorszám	Szerv					
	Máj	Lép	Vese	Tüdő	Szív	Vékonybél
1	rendes, bővérűség jelei	rendes	rendes	rendes	a rostok inhomogén festődése, a szívburok részleges megvastagodása	rendes
2	rendes, kisfokú zsíros elfajulás	rendes	rendes	rendes	rendes	a bélbolyhok fúziójával kísért boholy atrophia
3	rendes, kisfokú zsíros elfajulás	rendes	rendes	rendes	rendes	rendes
4	rendes, kisfokú zsíros elfajulás és bővérűség	rendes	rendes	rendes	rendes	rendes
5	rendes, kisfokú zsíros elfajulás	rendes	diszkrét segmentalis tubulonephrosis	rendes	rendes	a bélbolyhok részleges fúziója
6	rendes, kisfokú zsíros elfajulás	kisfokú lymphoid depléció	a metszetkészítési technikai hiba folytán nem vizsgálható	rendes	rendes	a bélbolyhok részleges fúziója
7	rendes, kisfokú zsíros elfajulás és bővérűség	kisfokú lymphoid depléció	rendes	kisfokú bővérűség	a rostok inhomogén festődése, a szívburok részleges megvastagodása	rendes
8	multifokális zsíros infiltráció	rendes	mérsékelt tubulonefrózis	rendes	a rostok inhomogén festődése, mérsékelt perivasculitis	a bélbolyhok fúziója
9	multifokális zsíros infiltráció	közepes fokú megacariocytosis	rendes	rendes	a rostok inhomogén festődése	rendes
10	rendes	rendes	rendes	rendes	rendes	rendes
11	multifokális zsíros infiltráció	a metszetkészítési technikai hiba folytán nem vizsgálható	rendes	rendes	rendes	rendes
12	bővérűség	rendes	rendes	rendes	a rostok helyenként feltöredeztek	rendes
13	kisfokú zsíros elfajulás	rendes	rendes	rendes	inhomogén festődés	bélbolyhok fúziója
14	rendes	közepes fokú megacariocytosis	rendes	rendes	rendes	bélbolyhok fúziója
15	kisfokú zsíros elfajulás	közepes fokú megacariocytosis	rendes	rendes	rendes	rendes
16	bővérűség	rendes	rendes	rendes	rendes	bélbolyhok fúziója
17	multifokális zsíros infiltráció	enyhe fokú megacariocytosis	rendes	rendes	rendes	bélbolyhok fúziója
18	bővérűség	rendes	rendes	rendes	inhomogén festődés	rendes

A vizsgálatba vont egerek szerveiről készült metszetek fotóit egyedenként csoportosítva mellékletben csatoltuk.

Budapest, 2014. február 11.

Dr. Gál János PhD. Dipl. ECZM

Melléklet

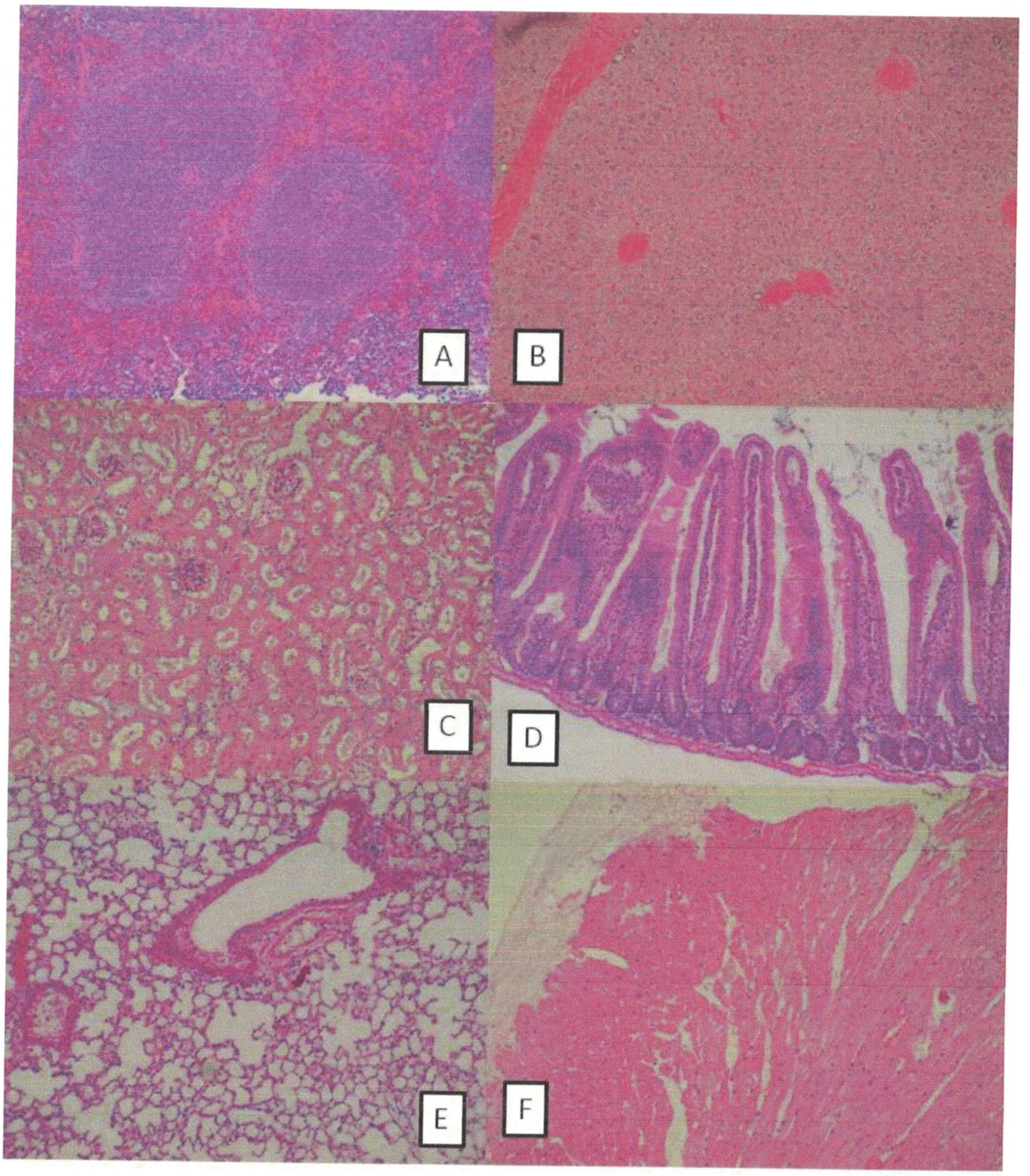

1. számú állat

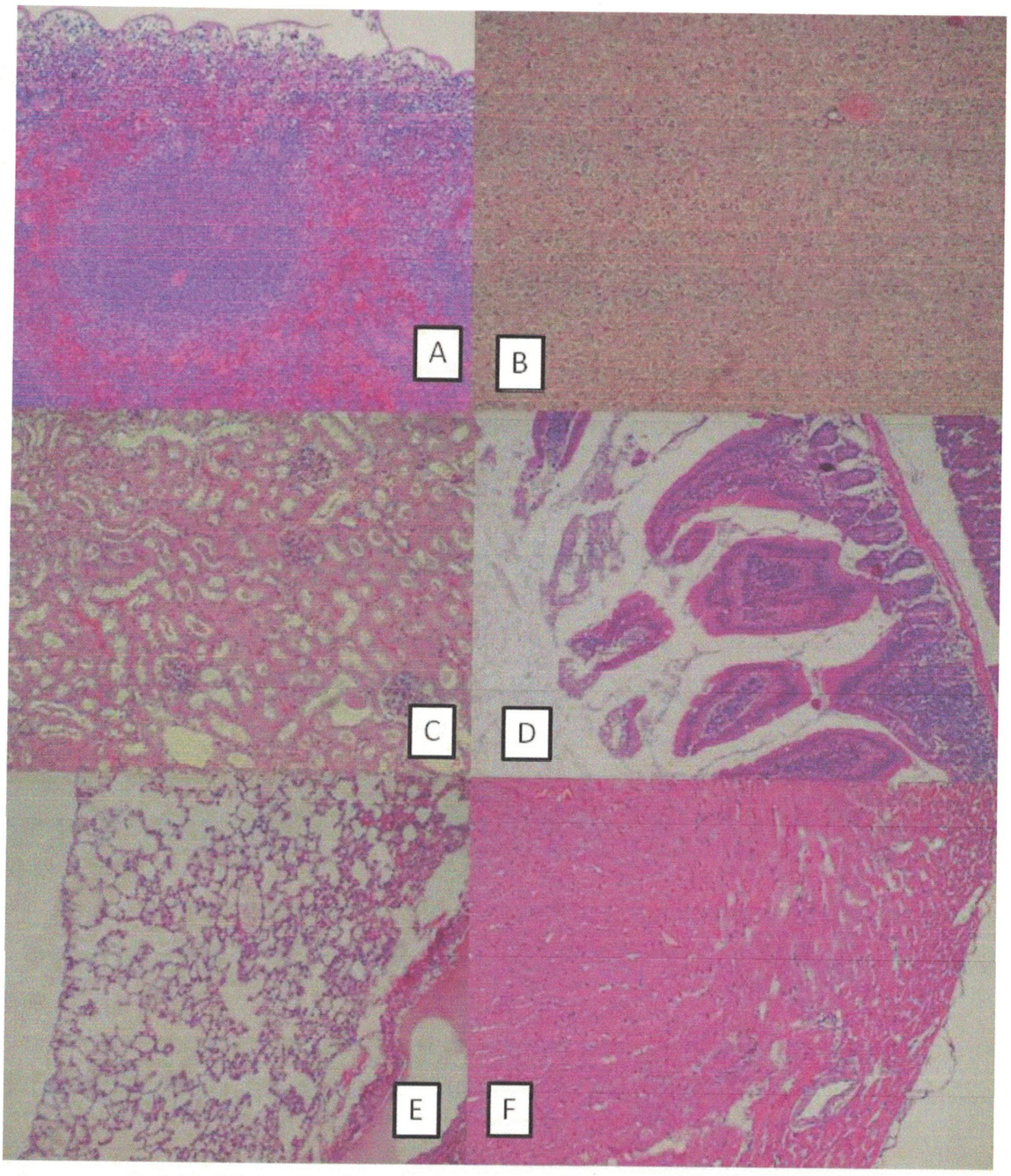

2. számú állat

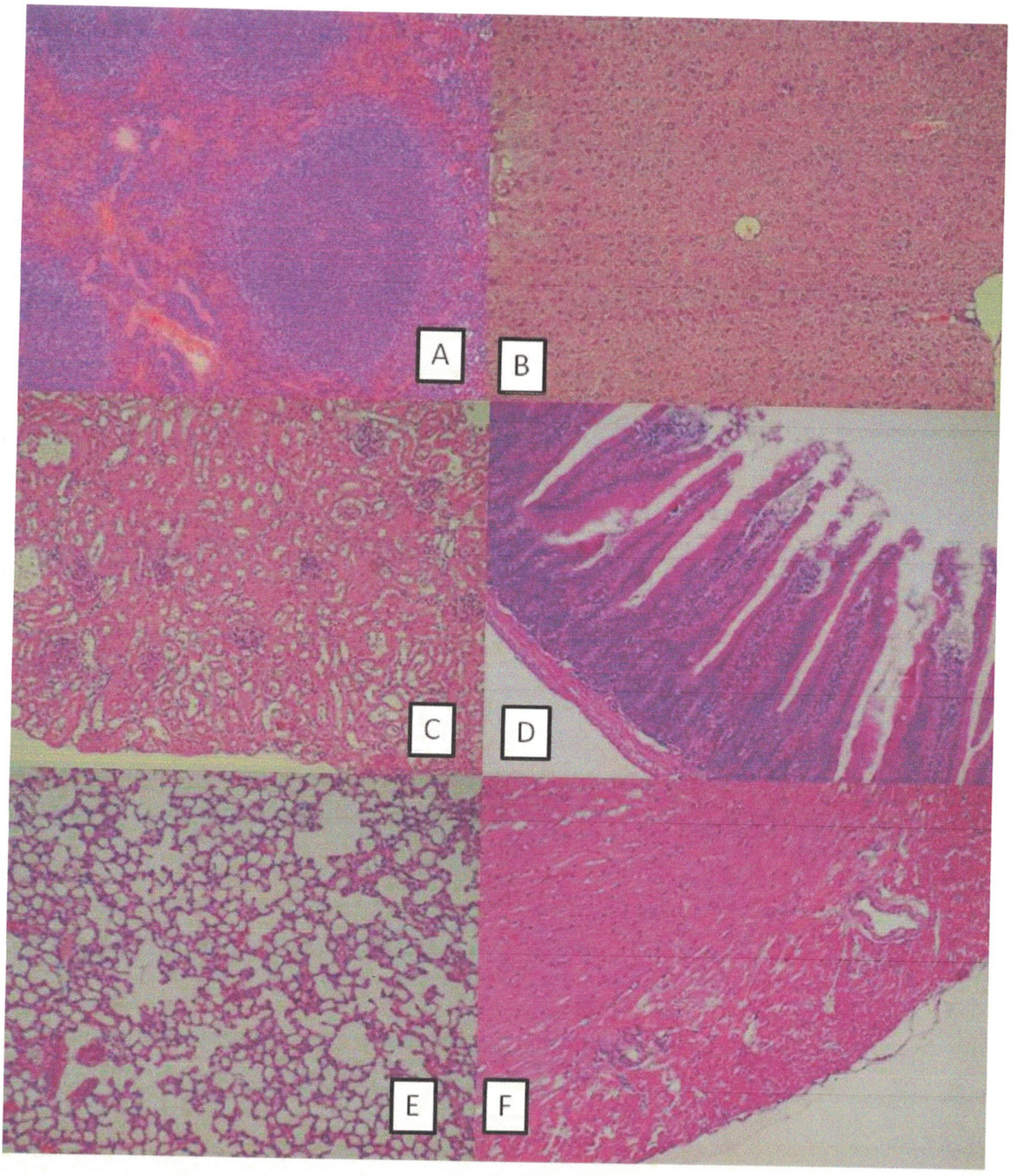

3. számú állat

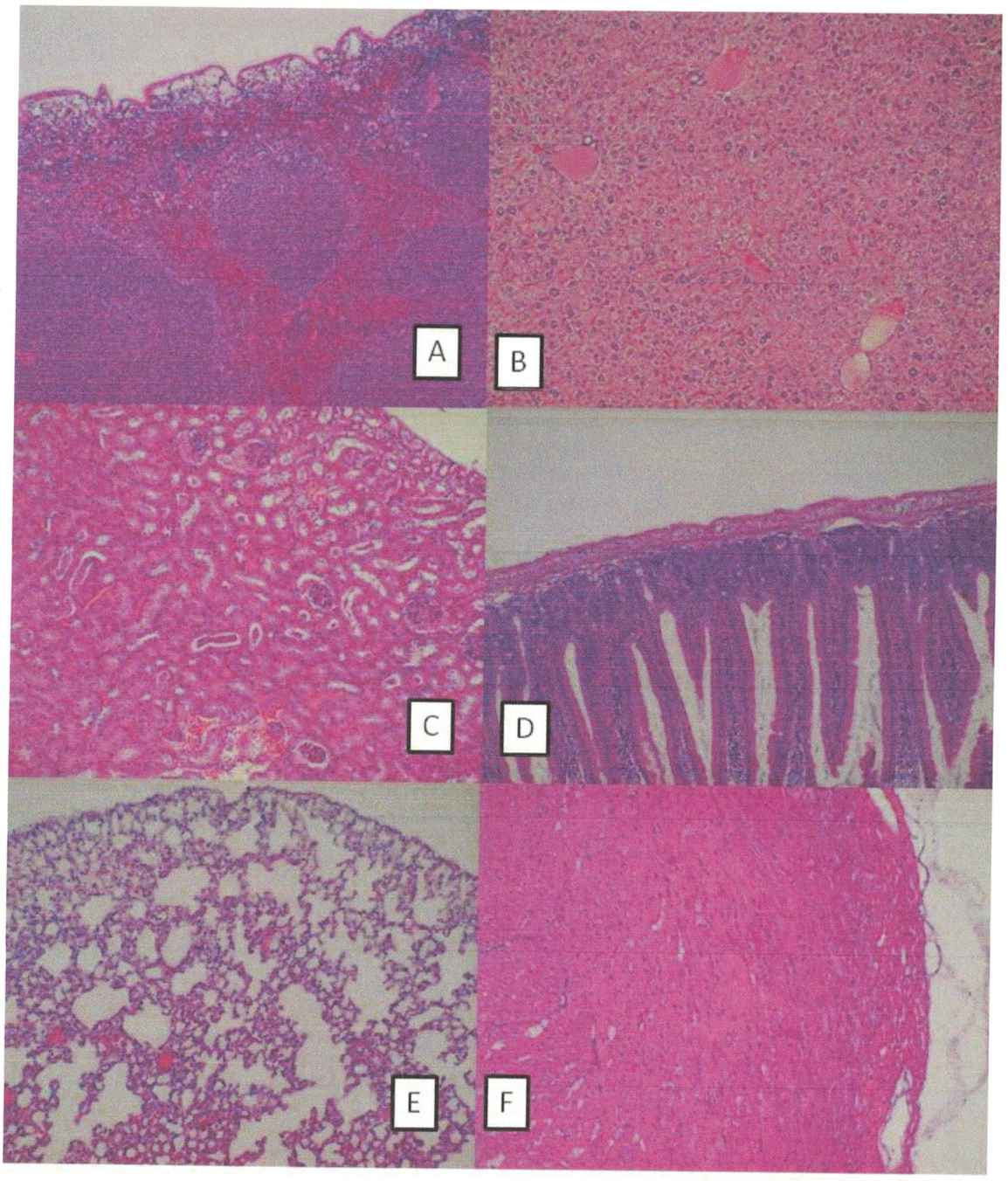

4. számú állat

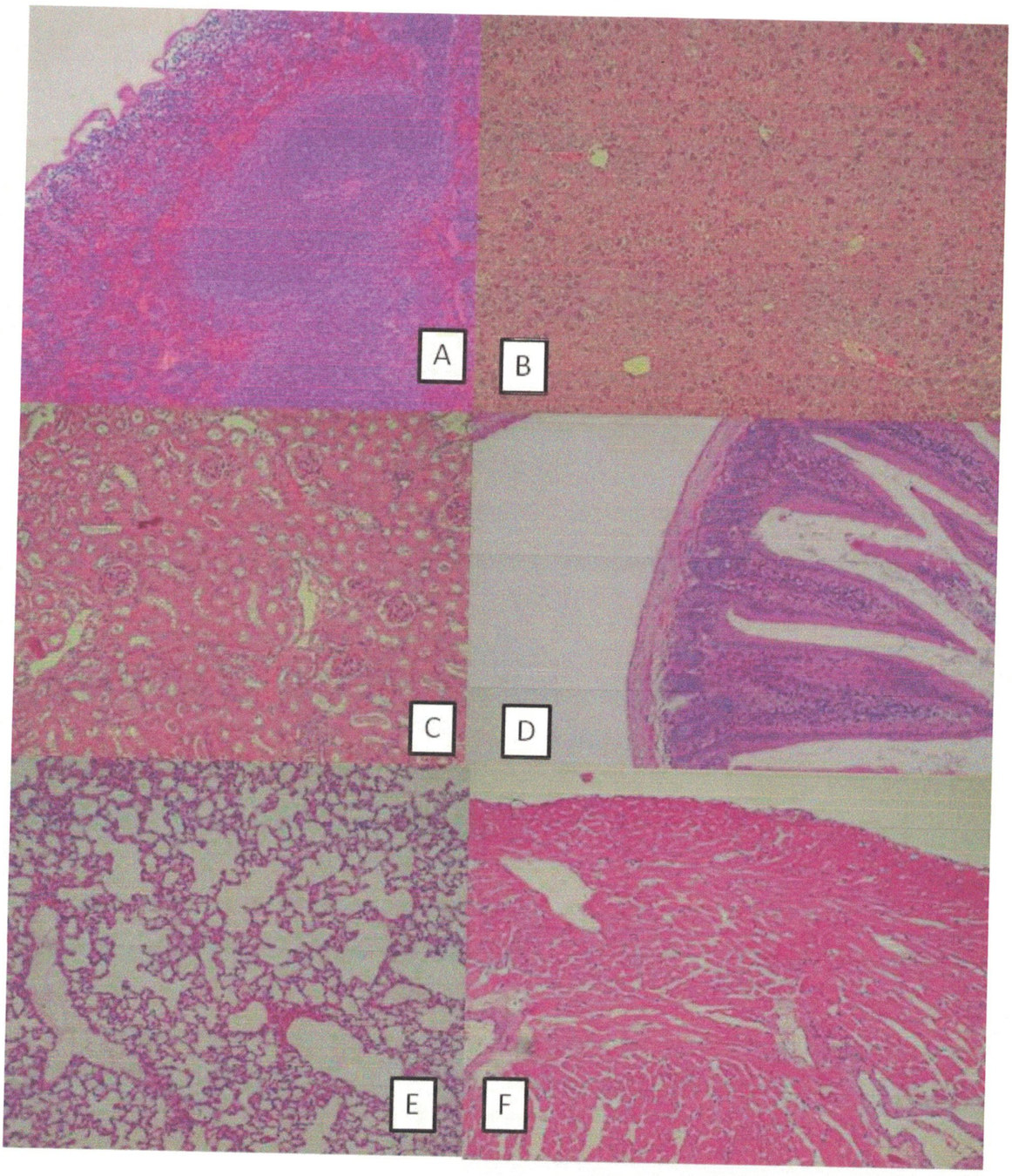

5. számú állat

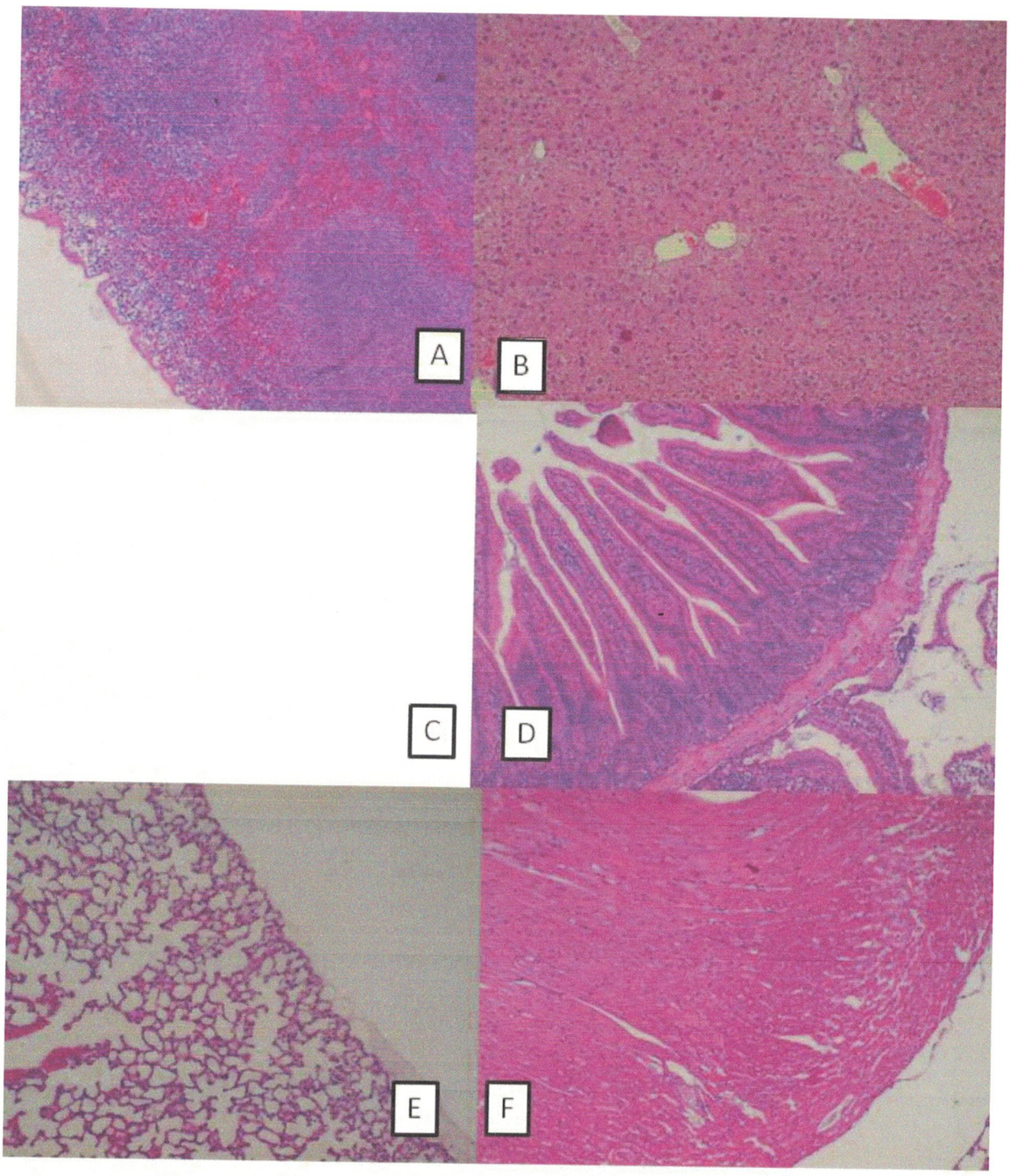

6. számú állat

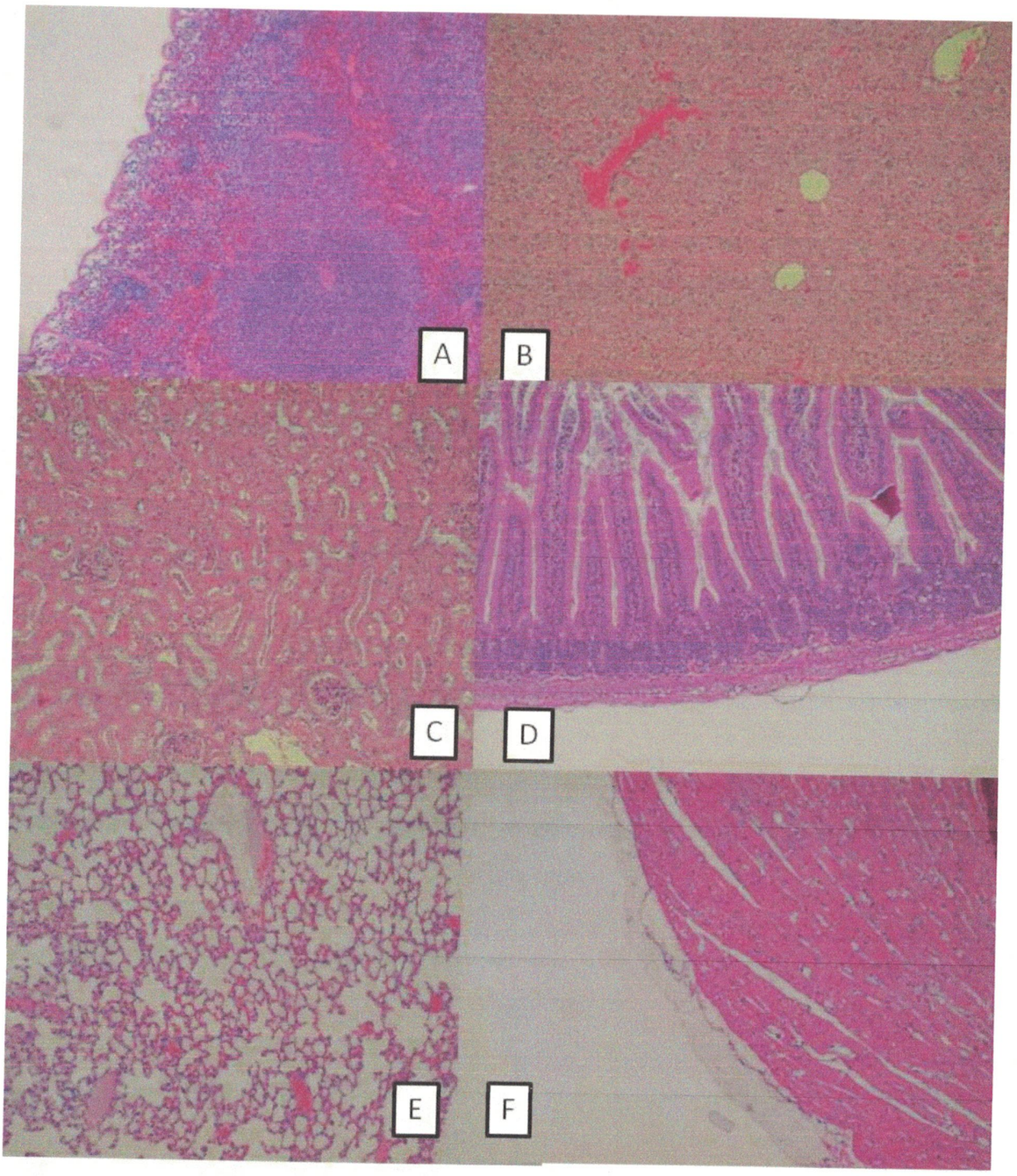

7. számú állat

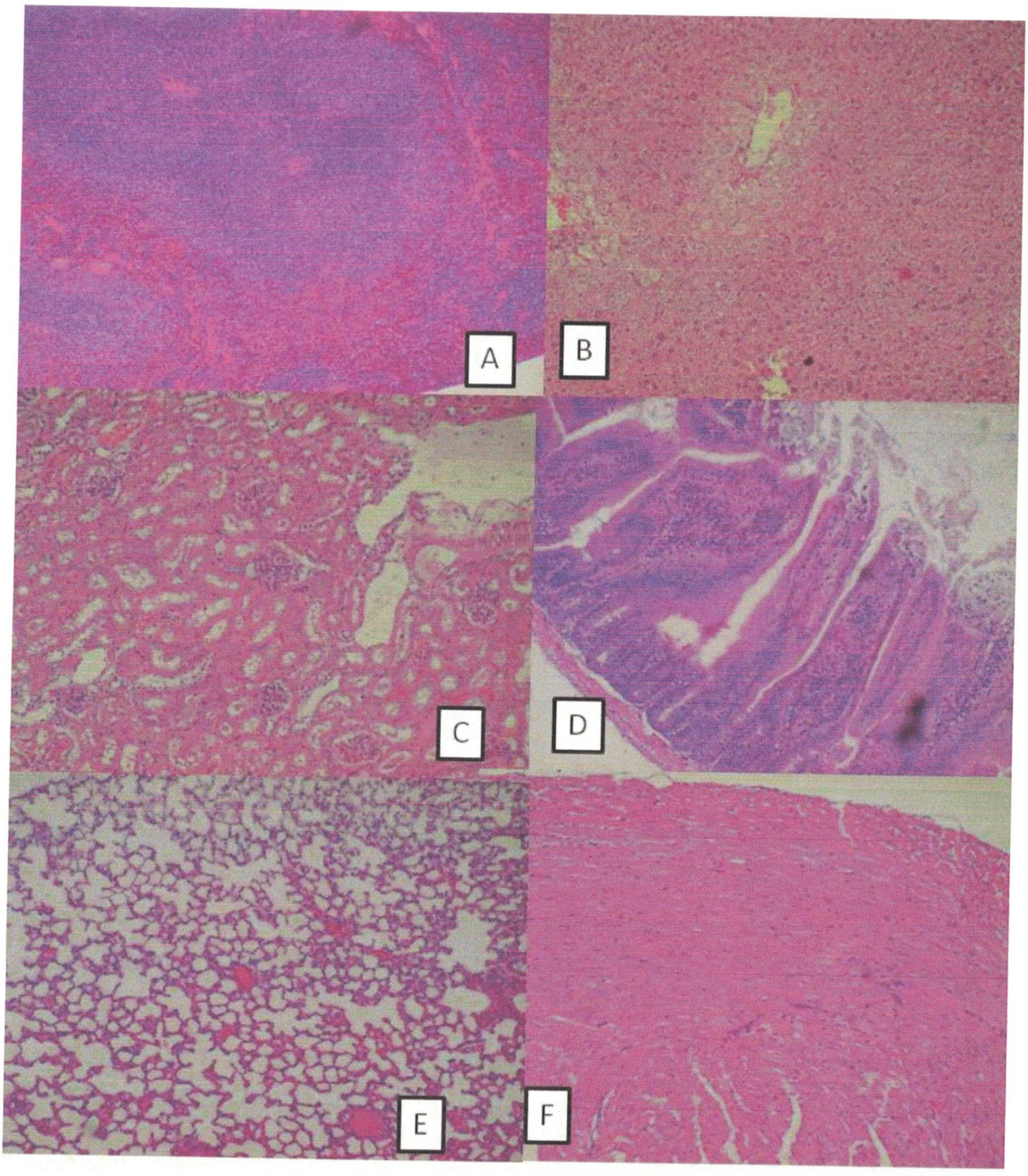

8. számú állat

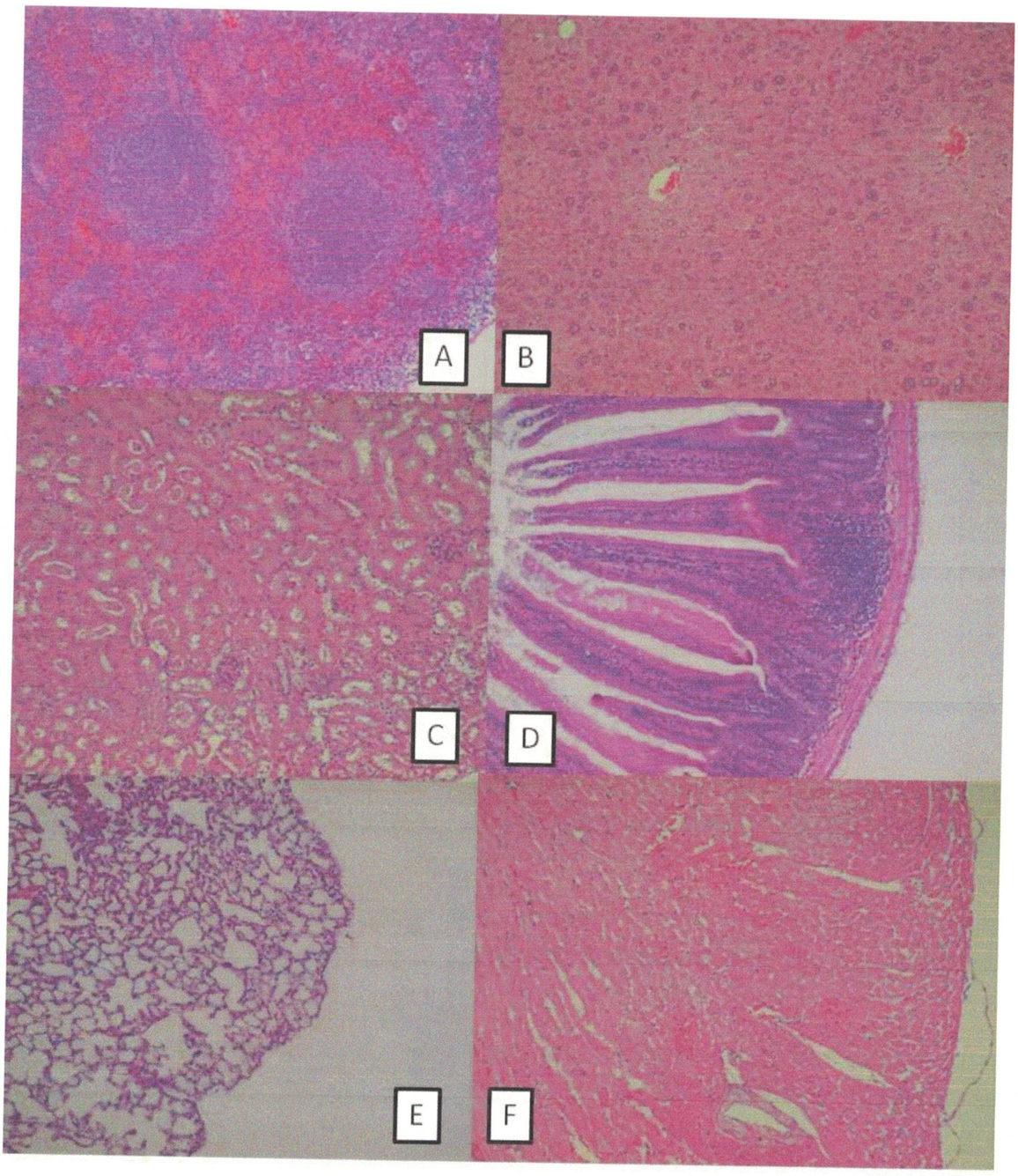

9. számú állat

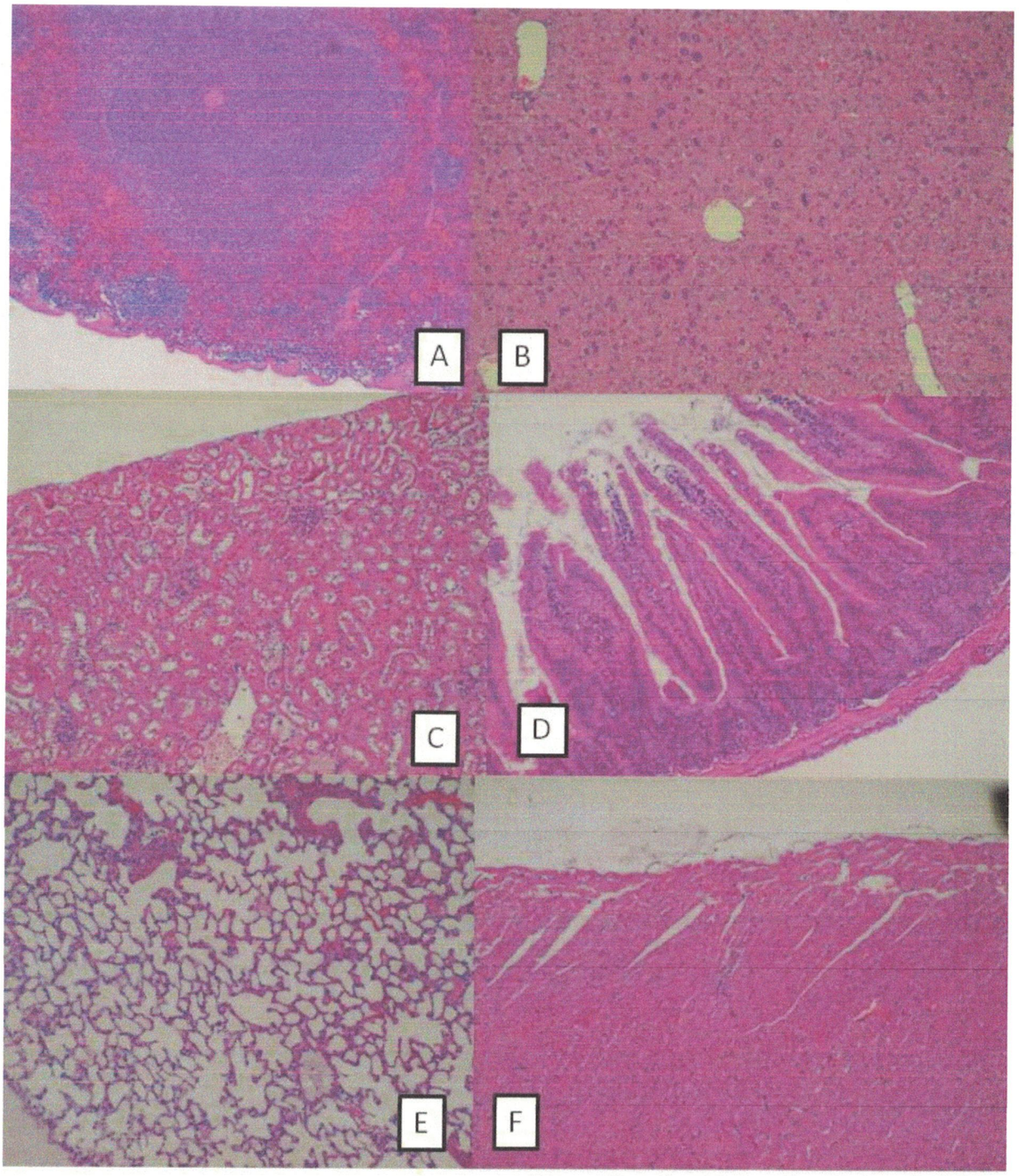

10. számú állat

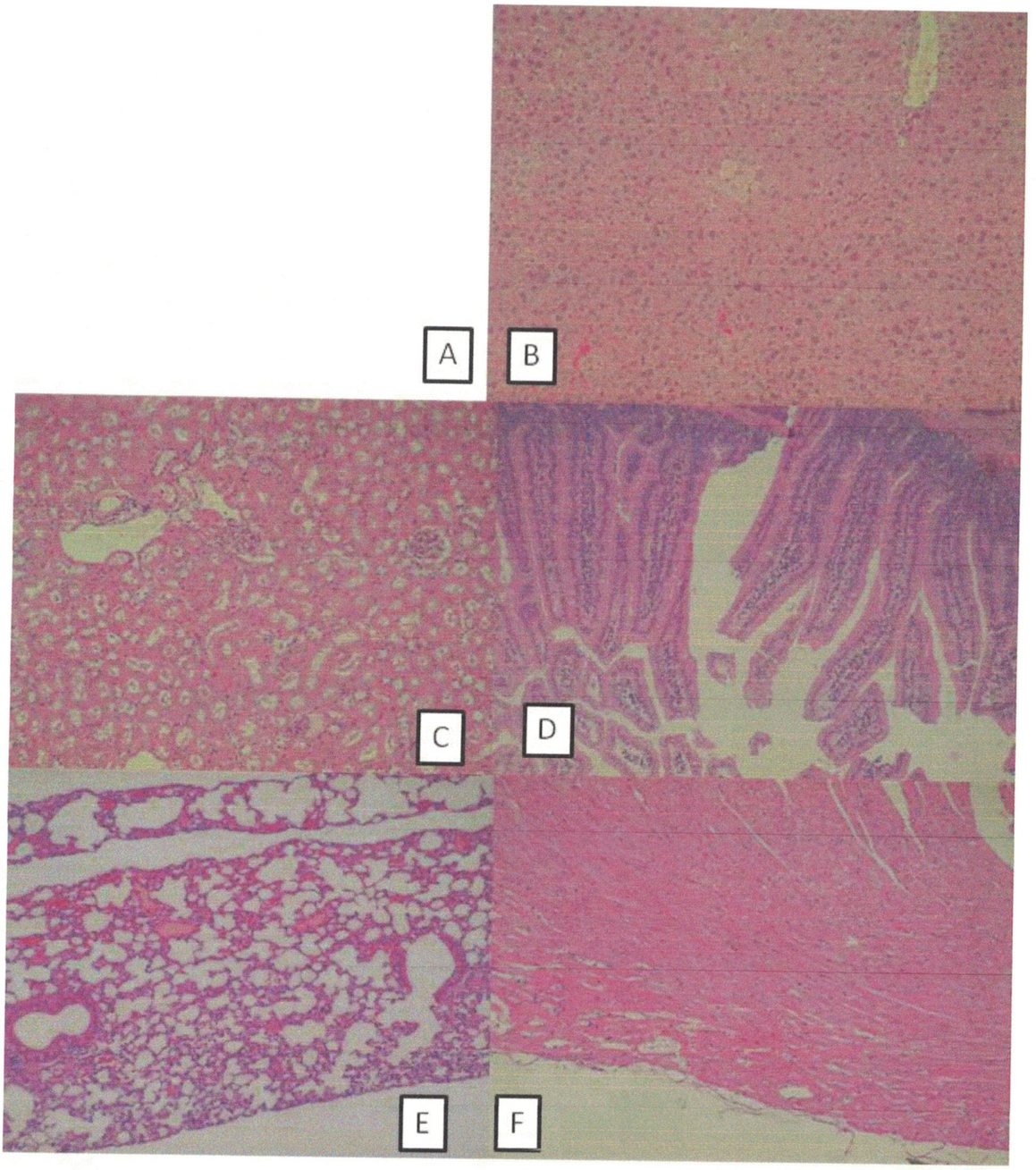

11. számú állat

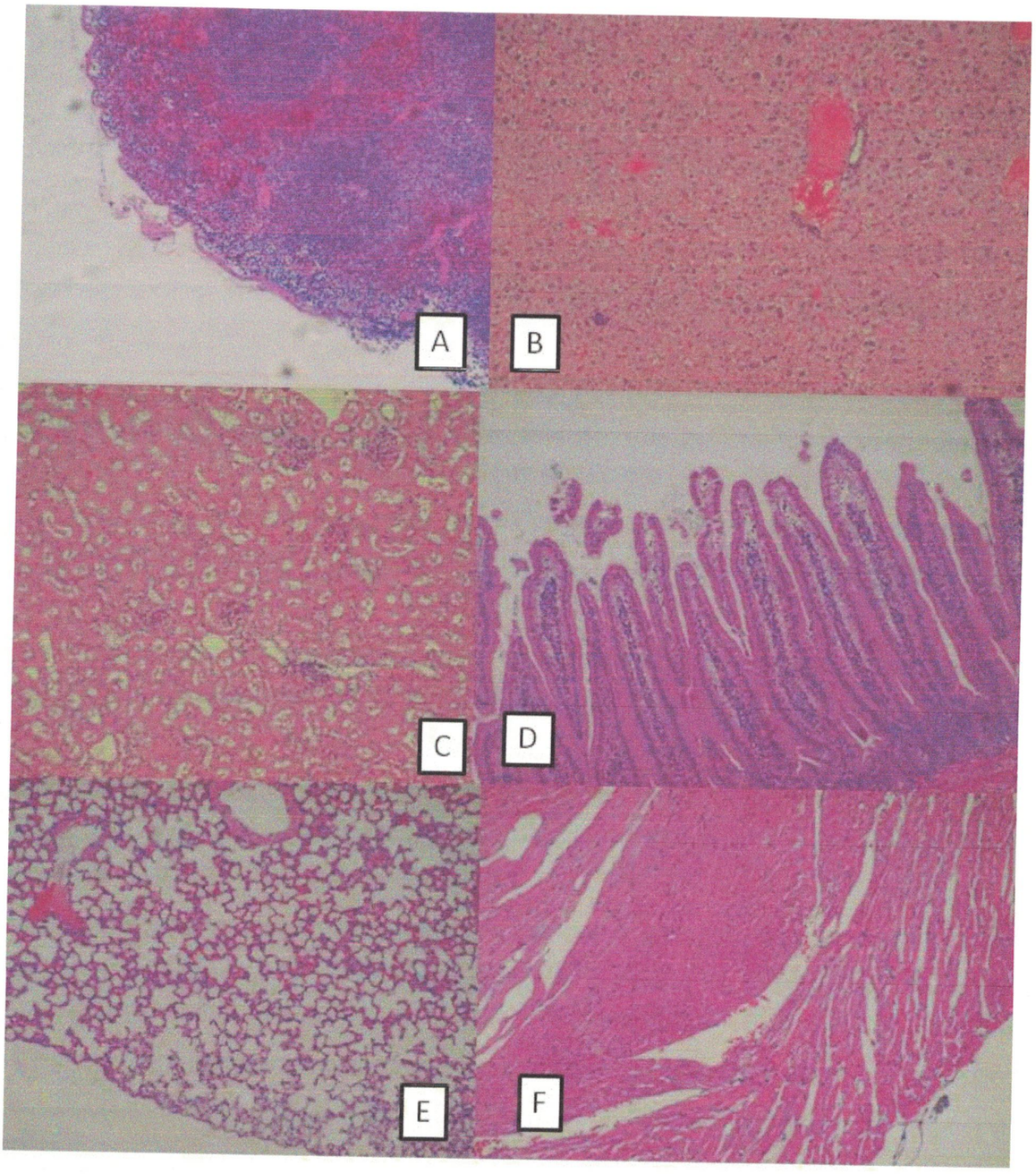

12. számú állat

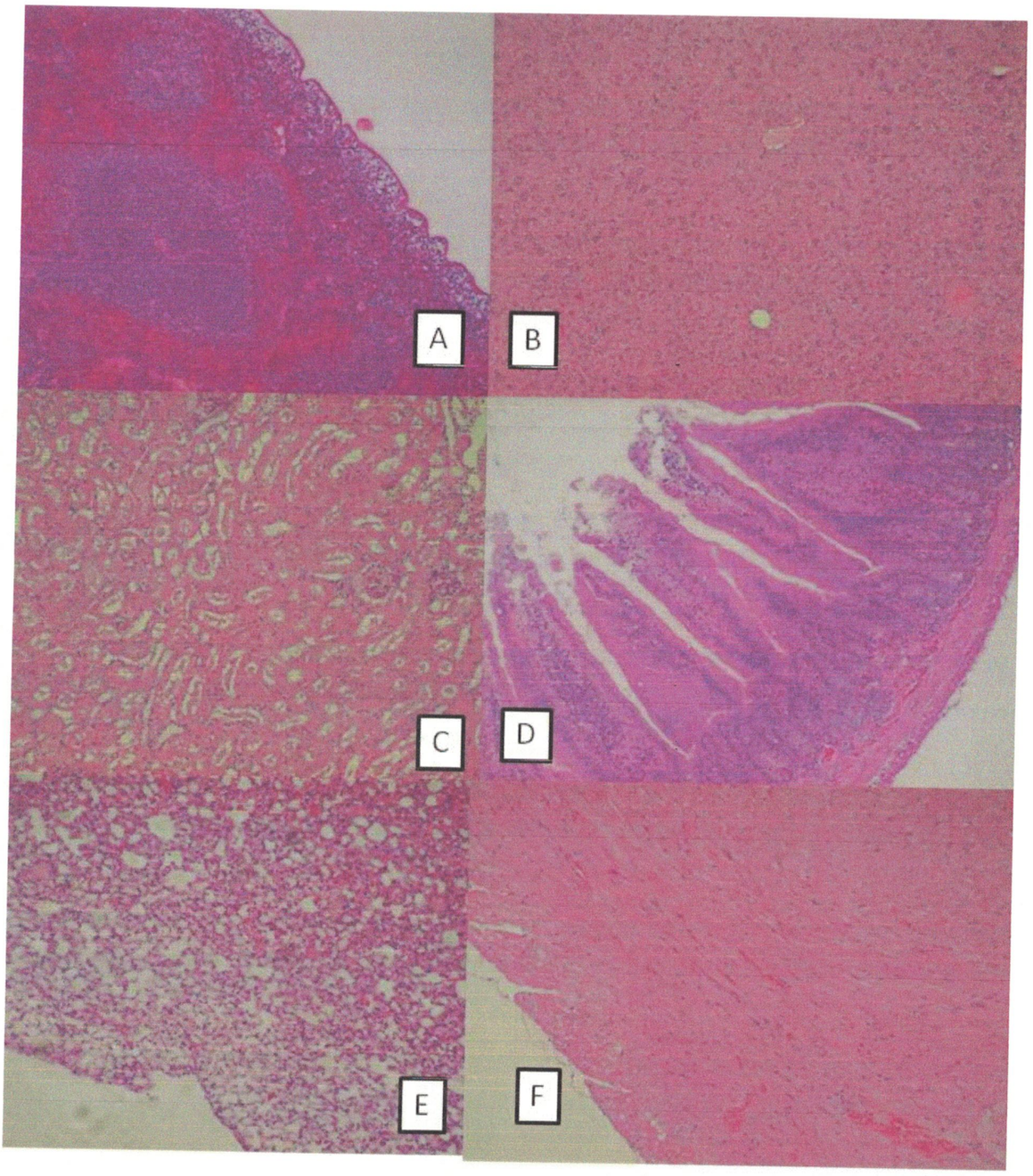

13. számú állat

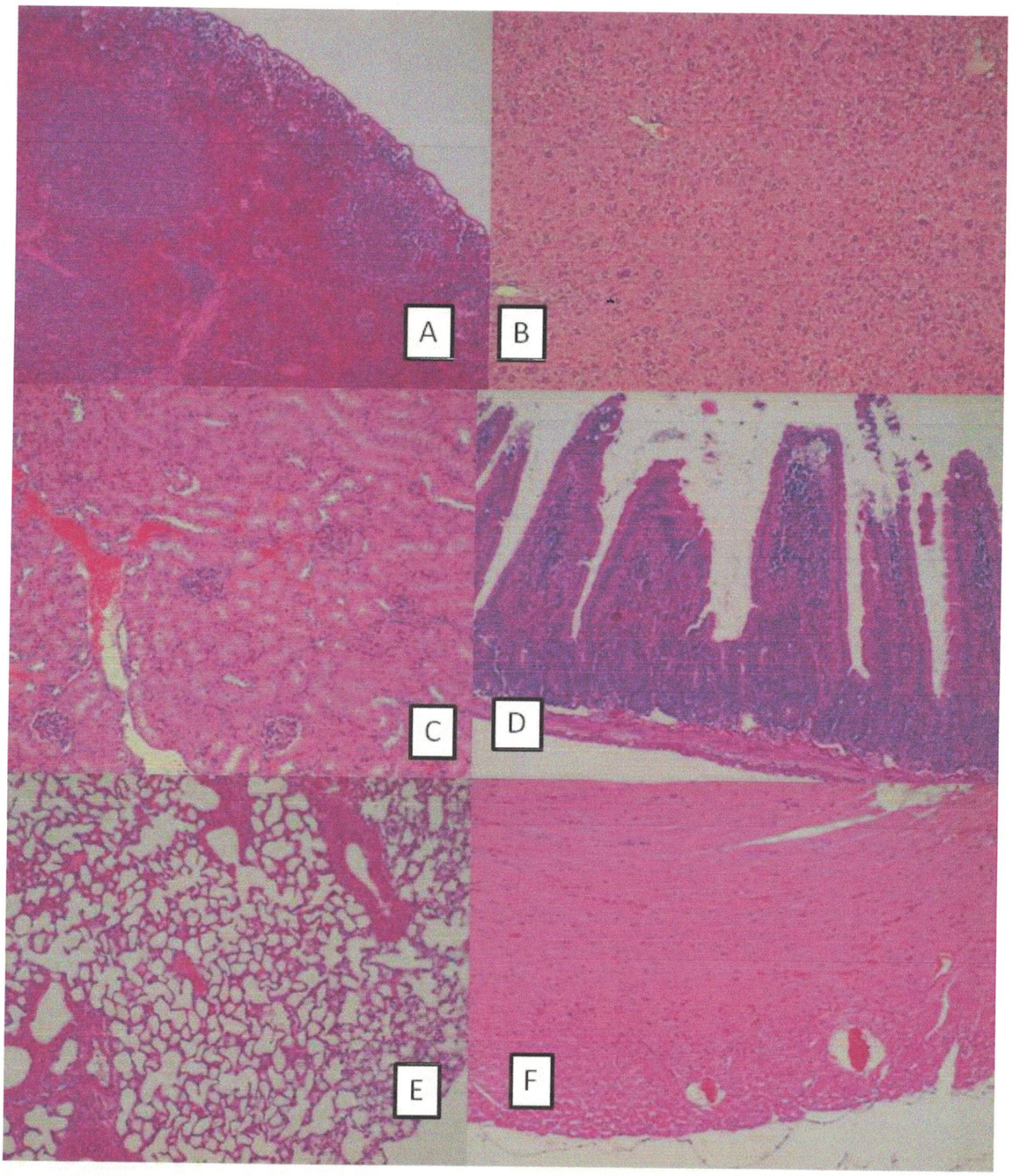

14. számú állat

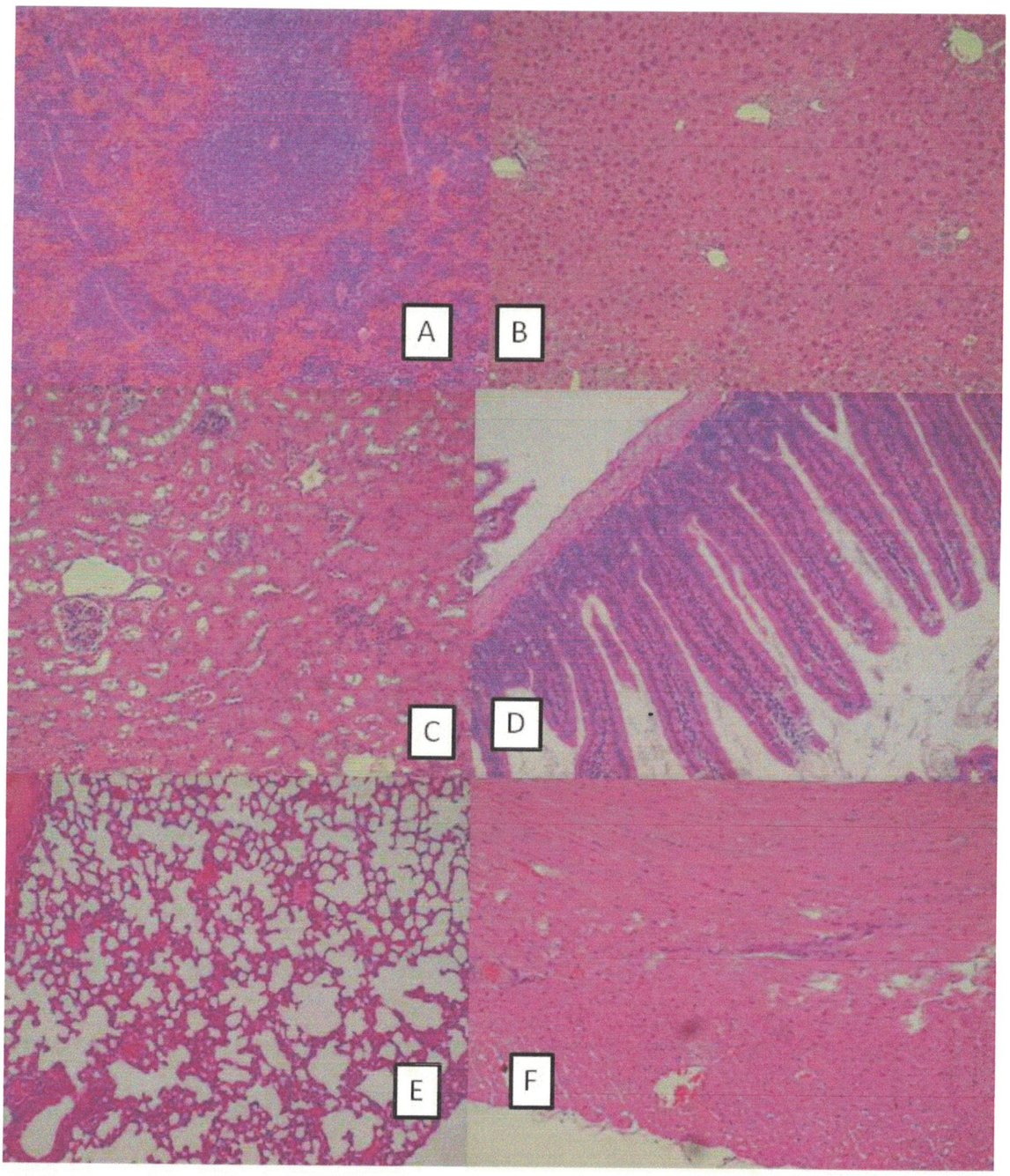

15. számú állat

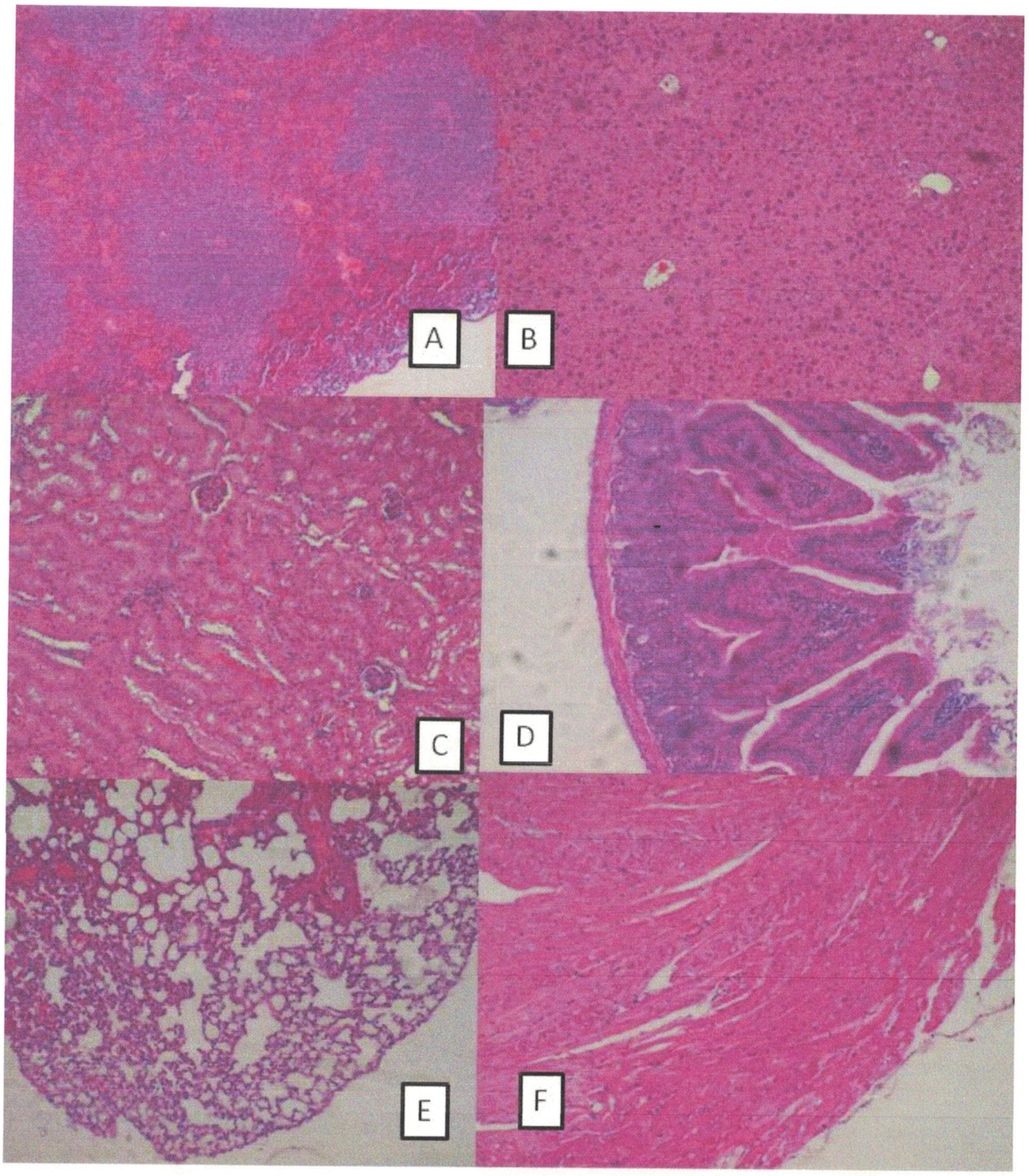

16. számú állat

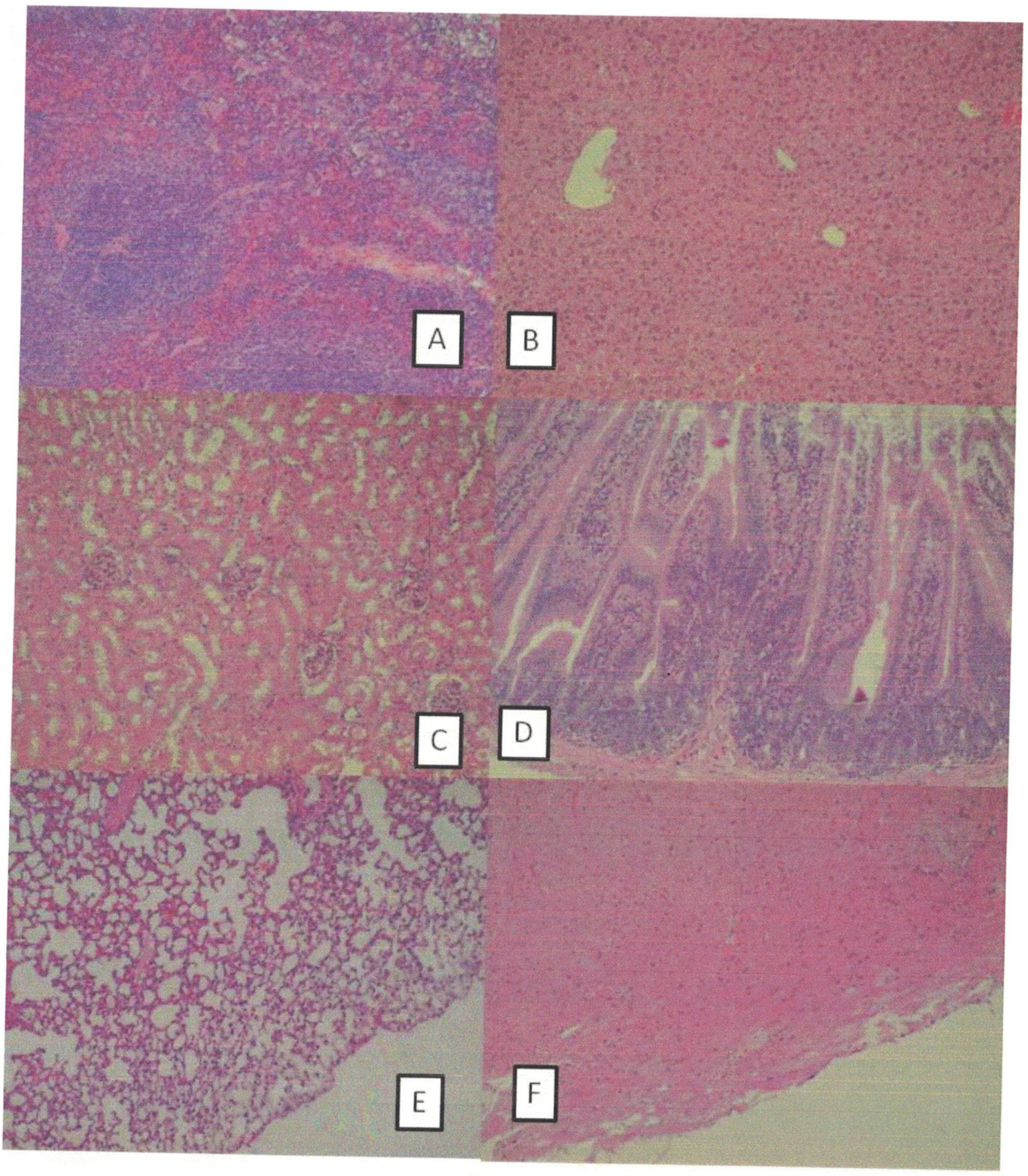

17. számú állat

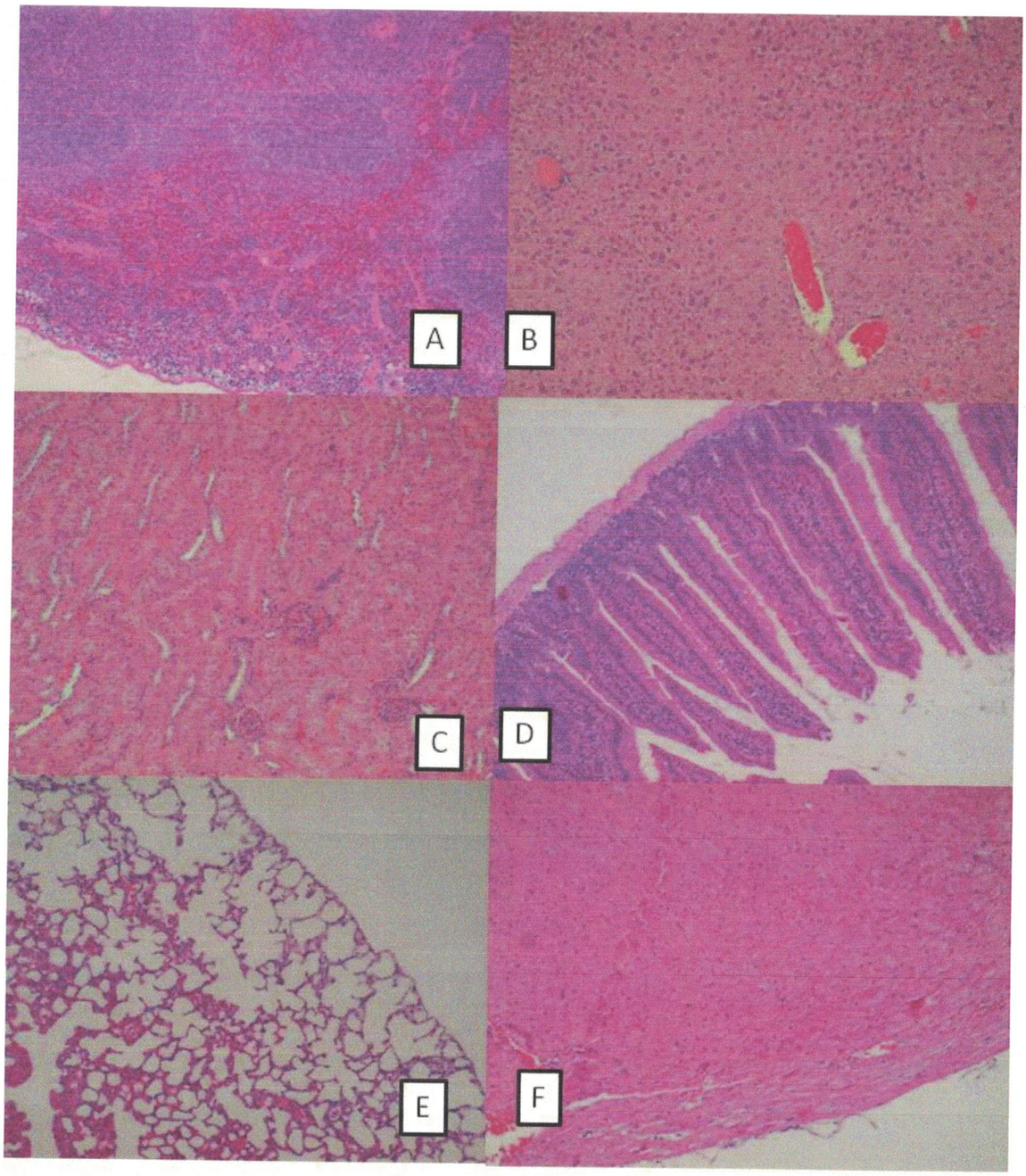

18. számú állat

Záradék: Alulírott, a mai napon, az alább jelzett dátumon a megrendelt szakvéleményt egy példányban, mellékleteivel együtt átvettem.

Budapest, 2014. _____. _____.

_____

átvevő